

Prova objetiva  
18/11/2022

**AVISO:**

A ordem das questões apresentada neste PDF é para fins de publicação e pedidos de recurso quanto ao gabarito e não representa necessariamente a ordem em que o candidato visualizou em sua prova.

## RESIDÊNCIA MÉDICA / MA 2023

### Área: PRÉ REQUISITO CLÍNICA MÉDICA

#### ■ QUESTÃO 01

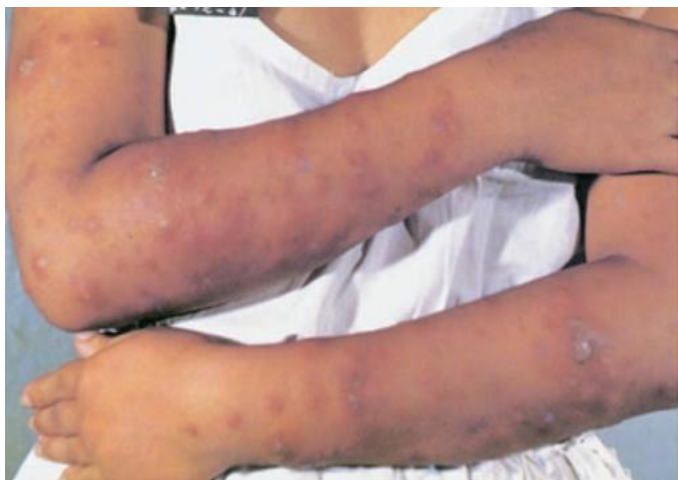Mulher, 79 anos, em uso de hidroclorotiazida, anlodipina, amitriptilina e haloperidol, é levada em coma para o hospital. Ao exame neurológico apresenta hiporreflexia profunda difusa e não apresenta sinais focais de lateralização. Ao exame laboratorial: leucócitos = 8.500 céls/mm<sup>3</sup>, hematócrito = 34 %, glicemia = 125 mg/dL, sódio = 119 mM/L e potássio = 3.2mM/L. Tomografia computadorizada de crânio é normal. Solução salina hipertônica 3% é iniciada e após 4 horas há discreta melhora do quadro neurológico e a nova dosagem de sódio = 135mM/L. Neste momento recomenda-se:

interromper a infusão de solução salina 3% e administrar acetato de desmopressina e/ou solução glicosada 5%

manter a infusão de salina 3% e iniciar um antagonista do receptor de vasopressina  
trocar para solução salina 0.9% e associar um diurético de alça  
associar solução de ringer lactato e repor potássio intravenoso 20–30 mM/h

#### ■ QUESTÃO 02

Mulher, 36 anos, natural de Vitória da Conquista (BA), nulípara, com desejo de engravidar e que não faz uso de anticoncepcional, é diagnosticada com hanseníase dimorfa (*bordeline*) iniciando o tratamento com dapsona, clofazimina e rifampicina. No final do sexto mês de tratamento, durante uma consulta são observadas as lesões abaixo. Relata dor, febre não aferida, mal estar geral e os exames laboratoriais revelam anemia, leucocitose e elevação de transaminases.



**A recomendação neste caso é:**

manter o tratamento para hanseníase e iniciar corticoterapia

suspender a clofazimina e administrar antitêrmico regular

substituir a dapsona por talidomida e associar analgésico opióide

Prova objetiva  
18/11/2022

**AVISO:**

A ordem das questões apresentada neste PDF é para fins de publicação e pedidos de recurso quanto ao gabarito e não representa necessariamente a ordem em que o candidato visualizou em sua prova.

## RESIDÊNCIA MÉDICA / MA 2023

manter e aumentar a dose do tratamento atual para a hanseníase

### ■ QUESTÃO 03

**Mulher, 40 anos, tabagista de 20 maços.ano, com história de artrite simétrica em punhos e nas articulações metacarpo falangeanas persistentes com progressão para tenossinovite do tendão flexor, diminuição da mobilidade articular e deformidade. Procurou assistência médica anterior sem diagnóstico ou tratamento adequados. Exame físico: hipocorada 2+/4+, xerostomia oral, presença de nódulos firmes não dolorosos na superfície extensora dos braços. Abdome globoso com esplenomegalia. Exames laboratoriais: anemia normocítica e normocrômica, neutropenia e Velocidade de Hemossedimentação (VHS) elevada. As radiografias de mãos e punhos revelam erosões ósseas. O diagnóstico mais provável é:**

**síndrome de Felty**

lupus eritematoso sistêmico

leucemia mielomonocítica crônica

doença de Gaucher

### ■ QUESTÃO 04

**Homem, 50 anos, tabagista e alcoolista, é internado com pneumonia secundária à broncoaspiração. Radiografia de tórax revela hipotransparência em 1/3 médio e inferior de hemitórax direito com velamento do seio costofrênico ipsilateral. Realiza ultrassonografia de tórax a beira do leito que revela líquido livre com áreas de loculação, sendo indicada toracocentese diagnóstica. Para o diagnóstico de derrame pleural parapneumônico espera-se encontrar no líquido pleural:**

**pH <7.20 e glicose < 60mg/dL**

pH > 7.20 e proteína < 2.5g/dL

LDH < 200 U/L e glicose > 60 mg/dL

LDH >200 U/L e proteína < 2 g/dL

### ■ QUESTÃO 05

**Homem, 48 anos, preto, HIV, apresenta deterioração rápida da função renal sem hipertensão arterial ou edema associados. Exames laboratoriais: hemoglobina = 8,5 g/dL, albumina sérica = 2,5g/dL, creatinina = 3,0 mg/dL, EAS com proteinúria (+++/4+) e hematúria (+/4+). A dosagem de proteína urinária = 3,4 g/24h e a ultrassonografia abdominal revela rins com aumento de tamanho. Biópsia renal é indicada e a lesão glomerular esperada neste caso é:**

**glomeruloesclerose segmentar e focal**

lesão mínima

membranosa

membranoproliferativa

Prova objetiva  
18/11/2022

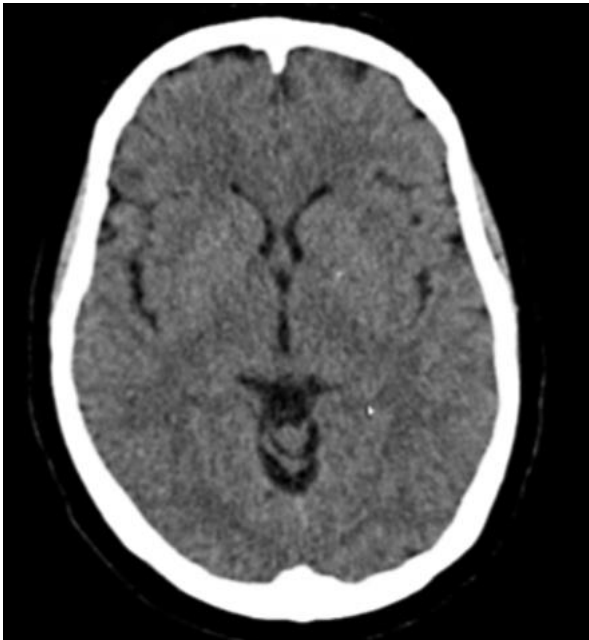**AVISO:**

A ordem das questões apresentada neste PDF é para fins de publicação e pedidos de recurso quanto ao gabarito e não representa necessariamente a ordem em que o candidato visualizou em sua prova.

## RESIDÊNCIA MÉDICA / MA 2023

### ■ QUESTÃO 06

Mulher, 65 anos, é trazida para a emergência por familiares, com relato de ter apresentado quadro de alterações na fala e fraqueza em dimidio esquerdo, iniciado há cerca de 45 minutos. O exame neurológico mostra uma pontuação na escala do National Institute of Health (NIH) de 14. Segundo informações a paciente é hipertensa, diabética, revascularizada e foi submetida, há 28 dias, à uma histerectomia total. Exames laboratoriais: hemoglobina 11g/dL, Leucócitos 10.800 céls/mm<sup>3</sup>, plaquetas = 150.000/ mm<sup>3</sup> e glicemia = 108 mg/dL. Realiza a tomografia de crânio abaixo.



**A conduta neste caso é indicar:**

rtPA intravenoso na dose de 0,9mg/Kg

dupla antiagregação e estatinas

tenecteplase intravenoso na dose de 0,1mg/Kg

trombectomia

### ■ QUESTÃO 07

Homem, 56 anos, etilista é trazido para a emergência com história recente de mal estar geral, epigastralgia, vômitos, parestesias dos membros inferiores e amaurose fugaz. Exame físico: frequência cardíaca (FC) = 120 bpm, pressão arterial (PA) = 180 X 90 mmHg. Sem déficits neurológicos. Exame de fundo de olho normal. Evolui com torpor, perda completa da visão, insuficiência respiratória aguda e choque. Gasometria: pH: 7,21; HCO<sub>3</sub>:

Prova objetiva  
18/11/2022

**AVISO:**

A ordem das questões apresentada neste PDF é para fins de publicação e pedidos de recurso quanto ao gabarito e não representa necessariamente a ordem em que o candidato visualizou em sua prova.

## RESIDÊNCIA MÉDICA / MA 2023

**12; pCO<sub>2</sub>: 26; pO<sub>2</sub>: 89; BE: -6. Bioquímica: sódio: 140; potássio: 5,5; cloro: 101. O provável diagnóstico é:**

**intoxicação por metanol**

cetoacidose alcoólica

intoxicação por salicilato

cetoacidose diabética

### ■ QUESTÃO 08

Mulher, 71 anos, relata dificuldade para escrever e dormir com períodos de piora e melhora nos últimos 6 meses. Precisou usar ansiolítico para dormir, mas suspendeu, pois notou piora dos sintomas descritos associados a agitação física durante o sono. Recentemente notou seus movimentos mais lentos durante o dia e tendência a constipação. Nega alterações de memória. Veio acompanhada do filho que relata 2 episódios nos quais a mesma “o confundiu com um impostor”. Ao exame físico há sinais de parkinsonismo e a PA=150x90mmHg. O diagnóstico mais provável neste caso é:

**demência por corpos de Levy**

doença de Creutzfeldt-Jakob

doença de Alzheimer

demência frontotemporal

### ■ QUESTÃO 09

Homem, 45 anos, tabagista e alcoolista diário de 1 litro de destilado, apresenta desconforto abdominal e icterícia há cinco dias. Relata anorexia e vômitos ocasionais há aproximadamente 15 dias. Nega disúria, tosse ou outro sintoma infeccioso. Exame físico: em regular estado geral, emagrecido e ictérico ++/4; PA= 100/60 mmHg, Temperatura axilar (Tax) = 38°C e a FC= 110 bpm. Abdome plano, flácido, fígado palpável à 3cm abaixo do rebordo costal, doloroso à palpação, sem sinais de irritação peritoneal ou ascite. Exames laboratoriais: hemoglobina = 11,5 g/dL, Htc= 34%, volume corpuscular médio (VCM) = 104 fL, 16.000 leucócitos, aspartato-aminotransferase (AST) = 254 UI/L, alanino-aminotransferase (ALT) = 115 UI/L, fosfatase alcalina = 160 UI/L, gama-glutamilttransferase (GGT) = 220 U/L, bilirrubina total = 13 mg/dL, bilirrubina direta de= 9,0 mg/ dL, INR =2,5, creatinina = 2,0 mg/dL e ureia = 50 mg/dL. Ultrassonografia abdominal evidencia hepatomegalia. Calculada a função discriminatória de Maddrey com resultado  $\geq 32$ . Neste caso, a melhor conduta terapêutica é:

**prednisolona oral**

abstinência alcoólica e suporte nutricional

pioglitazona

vitamina E e dieta mediterrânea

### ■ QUESTÃO 10

Prova objetiva  
18/11/2022

**AVISO:**

A ordem das questões apresentada neste PDF é para fins de publicação e pedidos de recurso quanto ao gabarito e não representa necessariamente a ordem em que o candidato visualizou em sua prova.

## RESIDÊNCIA MÉDICA / MA 2023

Homem, 59 anos, HIV há 25 anos em uso de lamivudina, raltegravir, etravirina, darunavir, ritonavir e tenofovir. Nos últimos meses refere dores osteomioarticulares. Últimos exames laboratoriais: creatinina= 1,8 mg/dL, glicemia= 87 mg/dL com presença de glicosúria, fósforo sérico baixo e aumento da eliminação de fósforo e aminoácidos na urina. Presença de acidose metabólica na gasometria arterial. A principal suspeita diagnóstica é:

**síndrome de Fanconi pelo uso de tenofovir**

acidose láctica pelo uso da lamivudina

reação de hipersensibilidade pelo uso de darunavir

rabdomiólise pelo uso da etravirina

### ■ QUESTÃO 11

**A Febre Maculosa Brasileira é uma doença infecciosa febril aguda transmitida por carrapatos. Assinale a afirmativa correta sobre a doença.**

**A maior concentração de casos no Brasil é verificada nas Regiões Sudeste e Sul**

A febre maculosa é uma riquetsiose rural, não sendo registrada em áreas urbanas

Os únicos reservatórios conhecidos são os animais equídeos

Os principais grupos populacionais acometidos são crianças e adolescentes de 08 (oito) a 14 (quatorze) anos

### ■ QUESTÃO 12

**De acordo com as novas diretrizes para Profilaxia, Pré, Pós e Re-exposição da Raiva Humana no Brasil, apresentado pelo Ministério da Saúde através da Nota Técnica 8/2022, em uma exposição grave a um mamífero silvestre domiciliado, a profilaxia para Raiva Humana, na modalidade pós-exposição recomendada seria:**

**Lavar com água e sabão e iniciar profilaxia com vacina (dias 0,3,7,14) e Soro**

Lavar com água e sabão e iniciar profilaxia com vacina (dias 0,3,7,14)

Lavar com água e sabão e iniciar profilaxia com vacina (dias 0,7) e Soro

Não tratar e lavar com água e sabão

### ■ QUESTÃO 13

**Mulher, 54 anos, é trazida à emergência após tentativa de auto extermínio secundária à ingesta combinada de álcool, codeína e paracetamol. Familiar relata que a encontrou desacordada, com presença de vômitos e fezes nas roupas, há 2 (duas) horas, não sabendo relatar a hora exata da tentativa e a quantidade ingerida. Encontra-se emagrecida, torporosa, desidratada, anictérica e hipotensa. Em relação a ingesta de paracetamol, o uso de N-acetilcisteína está indicado com o intuito de reduzir a gravidade da:**

**necrose hepática**

colestase hepática associada à inflamação portal

esteatohepatite associada à lesão vascular

colangite esclerosante secundária ao acúmulo de ácidos biliares tóxicos

Prova objetiva  
18/11/2022

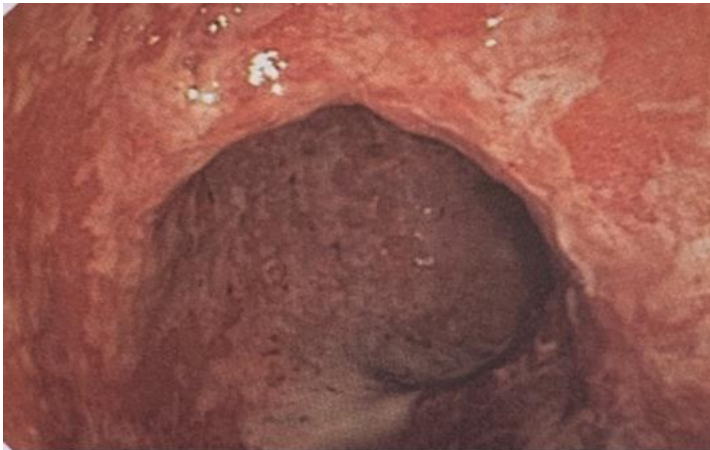
**AVISO:**

A ordem das questões apresentada neste PDF é para fins de publicação e pedidos de recurso quanto ao gabarito e não representa necessariamente a ordem em que o candidato visualizou em sua prova.

## RESIDÊNCIA MÉDICA / MA 2023

### ■ QUESTÃO 14

Homem, 38 anos, há 2 semanas com dor abdominal em cólica e aumento do número de evacuações diárias de 2 para 7 episódios. Relata ser o 3º (terceiro) episódio no intervalo de 3 (três) meses sendo que mais recentemente refere presença de muco e sangue nas fezes. Exame físico: corado, desidratado e afebril, Pressão arterial (P.A.) = 110 x 60 mmHg e frequência cardíaca (F.C.) = 100 bpm. Abdome distendido e doloroso à palpação profunda, sem sinais de irritação peritoneal ou massa palpáveis. Ao toque retal presença de sangue e muco. Não foram evidenciadas alterações locais. Exames laboratoriais revelam marcadores inflamatórios aumentados. É indicada sigmoidoscopia com o padrão de mucosa intestinal apresentado abaixo:



De acordo com o provável diagnóstico o tratamento a ser indicado é:

**corticoide sistêmico**

metronidazol e ciprofloxacino

angioplastia com colocação de stent

colectomia

### ■ QUESTÃO 15

Homem, 37 anos, relata quadro de urina noturna escurecida, dores nos membros inferiores, cansaço fácil e astenia. Relata também episódios de dor abdominal importante com melhora espontânea. Exame físico: hipocorado ++/4+, icterico ++/4++, sem edemas. Abdome sem visceromegalias. Exames laboratoriais: hemoglobina (Hb) = 3,8g/dL, hematócrito (Ht) =16%, volume corpuscular médio (VCM)=92fl; Leucócitos=3.400cél/mm<sup>3</sup> (1% bastão, 45% segmentados, 1% eosinófilo, 1% basófilo, 44% linfócitos, 8% monócitos); plaquetas=72.000/mm<sup>3</sup>×10<sup>9</sup>; reticulócitos 13%; VHS=30mm, bilirrubina total=1,9 mg/dL com predomínio de bilirrubina indireta, LDH= 6663U/L. Ferritina=20g/dL. Diante do provável diagnóstico o exame a ser solicitado para a confirmação diagnóstica é:

**citometria de fluxo**

Prova objetiva  
18/11/2022

**AVISO:**

A ordem das questões apresentada neste PDF é para fins de publicação e pedidos de recurso quanto ao gabarito e não representa necessariamente a ordem em que o candidato visualizou em sua prova.

## RESIDÊNCIA MÉDICA / MA 2023

teste do anticorpo Donath-Landsteiner  
avaliação do G6PD  
teste da antiglobulina

### ■ QUESTÃO 16

**Homem, 60 anos, em uso regular de rosuvastatina devido a hipercolesterolemia e alopurinol prescrito há 1 mês devido à hiperuricemia. Há 2 semanas teve início de febre não aferida, náuseas e aparecimento de placas eritematosas elevadas com os centros escurecidos nos membros superiores, que se disseminaram e evoluíram para lesões bolhosas com áreas de descolamento epidérmico. À admissão na emergência, apresenta lesões descamativas, com aspecto de queimadura, com descolamento da pele, em toda a face e tronco ultrapassando 40% da superfície corporal. Nos lábios apresenta crostas hemáticas. Encontra-se dispneico e taquicárdico, com hematúria macroscópica, sendo transferido para a UTI. O diagnóstico mais provável é:**

**necrólise epidérmica tóxica**

síndrome de Stevens-Johnson

eritema multiforme

síndrome de hipersensibilidade induzida por drogas

### ■ QUESTÃO 17

**Mulher, 58 anos, tabagista e com IMC = 34,8, é encaminhada para o cardiologista devido à exames laboratoriais alterados, observados na consulta da ginecologista há 2 meses (SIC). Nega sintomas, comorbidades ou uso de medicações. Exame físico: obesa, hipocorada +/4+, PA= 140 x 80 mmHg, exame cardiovascular e respiratório sem alteração. Exames laboratoriais: Hb= 11 mg/dL, ureia = 20 mg/dL, TSH = 0.9 UI/ml, colesterol total = 280 mg/dL, LDL = 160 mg/dL e HDL = 38 mg/dL. O profissional calcula o risco para doença cardiovascular aterosclerótica em 10 anos de 12,4%. A melhor conduta é:**

**iniciar estatina independente dos níveis de LDL**

recomendar exercício físico e iniciar estatina somente quando o LDL > 190 mg/dL

aumentar a estratificação de risco com a dosagem de apolipoproteína b e iniciar colestiramina

recomendar mudanças no estilo de vida e iniciar bloqueador de canais de cálcio

### ■ QUESTÃO 18

**Homem, 48 anos, com cirrose hepática, apresenta hemorragia digestiva recorrente devido à varizes de esôfago, apesar do tratamento endoscópico e farmacológico, sendo indicada a realização de derivação intra-hepática portossistêmica transjugular (TIPS). Após a realização, recomenda-se:**

**monitoramento de estenose do stent através de ultrassom com doppler**

acompanhamento das varizes esofágicas através de endoscopias digestivas altas regulares  
manutenção de altas doses de betabloqueador

Prova objetiva  
18/11/2022

**AVISO:**

A ordem das questões apresentada neste PDF é para fins de publicação e pedidos de recurso quanto ao gabarito e não representa necessariamente a ordem em que o candidato visualizou em sua prova.

## RESIDÊNCIA MÉDICA / MA 2023

oclusão retrógrada com balão (BRTO) caso não exista varizes gástricas associadas

### ■ QUESTÃO 19

Mulher, 46 anos, em uso de rosuvastatina devido à dislipidemia, é encaminhada ao hepatologista, devido à persistência de alterações nas dosagens de enzimas hepáticas em exames de rotina, sem sintomas. Relata que, há 3 anos, recebeu o diagnóstico de lesão hepática induzida por fármacos (DILI). Refere que a avó e tia materna possuem “doença no fígado” (SIC). Exame físico: bom estado geral, lúcida, orientada, afebril, corada, anictérica, hidratada, PA = 110/80 mmHg, FC= 70 bpm. Restante do exame físico normal sem evidências de sinais de hepatopatia crônica. De acordo com a principal suspeita diagnóstica foram solicitados os seguintes exames laboratoriais: TGO = 89 UI/mL; TGP= 148 UI/mL; fosfatase alcalina = 277 UI/ml; gama glutamil transferase = 310 UI/ml; anticorpos anti-mitocôndria (AMA) 1:40; anticorpos ANTI-LKM1- negativo; anticorpo anti-músculo liso (AAML) - negativo; fator antinuclear (FAN) = 1:160 citoplasmático reticulado; colesterol total = 252 mg/dL; colesterol LDL = 159 mg/dL e HDL = 70 mg/d; triglicerídeos = 53 mg/dL. Demais exames laboratoriais sem alterações. A principal hipótese diagnóstica é:

colangite biliar primária

lesão hepática induzida por fármacos (DILI)

doença de Wilson

hepatite autoimune

### ■ QUESTÃO 20

Mulher jovem, apresenta trombocitopenia e insuficiência renal aguda. A equipe médica pensa em 2 (duas) hipóteses diagnósticas para o caso: síndrome hemolítico-urêmica (SHU) e púrpura trombocitopênica trombótica (PTT) idiopática. O exame laboratorial que auxilia na diferenciação e no diagnóstico de PTT idiopática é:

níveis de atividade da ADAMTS 13

dosagem de TAP/PTT

esfregaço do sangue periférico com presença de esquizócitos

dosagem de fibrinogênio

### ■ QUESTÃO 21

Mulher, 49 anos, apresenta as seguintes comorbidades: asma desde os 7 anos de idade, em acompanhamento e tratamento irregular, depressão, com início do tratamento há 8 meses, hipertensão arterial sistêmica (HAS) em uso regular de anlodipina e doença do refluxo gastroesofágico. Refere, nos últimos dias, sinais e sintomas respiratórios conhecidos como tosse seca, dispneia e sibilância torácica, inclusive a noite, necessitando do uso de beta2-agonista inalatório com frequência. Relata ter sido atendida em unidades de emergência por “crise de asma” 5 (cinco) vezes nos últimos 6 (seis) meses. Os dados da história da paciente com grande risco de mortalidade pela asma, são:

depressão e 5 (cinco) atendimentos na emergência nos últimos 6 meses



Prova objetiva  
18/11/2022

**AVISO:**

A ordem das questões apresentada neste PDF é para fins de publicação e pedidos de recurso quanto ao gabarito e não representa necessariamente a ordem em que o candidato visualizou em sua prova.

## RESIDÊNCIA MÉDICA / MA 2023

HAS e uso de beta2-agonista inalatório com frequência  
doença do refluxo gastroesofágico e 5 (cinco) atendimentos na emergência nos últimos 6 meses  
uso regular de amlodipina e uso de beta2-agonista inalatório com frequência

### ■ QUESTÃO 22

Mulher, 62 anos, refere que “ambas as pernas ficaram pesadas” com dificuldade para andar e lentidão dos movimentos. É portadora de rinite alérgica sazonal, fazendo uso eventual de loratadina. Há 2 meses começou a apresentar tontura sendo diagnosticado labirintite (SIC) e desde então faz uso de cinarizina 25mg/d de forma diária e contínua, não retornando mais ao médico. Sem outras comorbidades. Exame neurológico: lúcida e orientada, presença de bradicinesia, leve tremor de extremidades em repouso e moderada rigidez muscular bilateral. O diagnóstico provável é:

- parkinsonismo induzido por cinarizina
- parkinsonismo induzido por loratadina
- doença de Parkinson
- parkinsonismo atípico

### ■ QUESTÃO 23

Homem ,69 anos, é trazido à emergência por familiar com história de dorsalgia durante a movimentação, de caráter incapacitante, acompanhada de astenia e anorexia. O quadro teve início há 4 meses com piora progressiva. Tem diagnóstico de osteoporose há 5 anos sem tratamento. Sem outras comorbidades. Exame físico: confusão mental, com intensa dor a mobilização no leito, hipertensa, taquipneica e taquicárdica. Exames laboratoriais: hematócrito =29,4%; hemoglobina= 9,8 g/ dl; VCM= 98 fL; plaquetas= 297.000 p/mm<sup>3</sup>; anisocitose, VHS = 86; ureia = 89 mg/dL, creatinina = 2.1mg/dL, cálcio sérico = 13,1 mg/dL e fosfatase alcalina = 124 U/L. Tomografia computadorizada de crânio normal e de coluna tóraco-lombar com colapso quase total de T8, além de redução dos corpos vertebrais de T7 e T9, severa osteoporose e osteófitos difusos na coluna dorsal. A hipótese diagnóstica provável é:

- mieloma múltiplo
- sarcoidose
- hipoparatiroidismo
- doença de Paget

### ■ QUESTÃO 24

Mulher, 52 anos, apresenta exacerbação da doença de Graves após endarterectomia. Evolui com febre de 38°C, delirium, vômitos, diarreia além de fibrilação atrial aguda de alta resposta ventricular. Neste caso, a conduta recomendada é administrar:

- Propranolol, glicocorticoide e altas doses de propiltiouracil seguido de iodeto de potássio 1 hora após

Prova objetiva  
18/11/2022

**AVISO:**

A ordem das questões apresentada neste PDF é para fins de publicação e pedidos de recurso quanto ao gabarito e não representa necessariamente a ordem em que o candidato visualizou em sua prova.

## RESIDÊNCIA MÉDICA / MA 2023

antibiótico de amplo espectro seguido de amiodarona em bolus  
manitol seguido de hipotermia corporal  
prednisona seguida de betabloqueador

### ■ QUESTÃO 25

Homem, 76 anos, com diarreia e vômitos há quatro dias com piora nas últimas 48 horas notando diminuição da diurese e fadiga nas últimas 24 horas. Exame físico: letárgico, afebril, desidratado, FR = 18 ipm, FC = 120 bpm e PA = 90 x 60 mmHg. Abdome flácido, com ruídos hidroaéreos aumentados, discretamente doloroso à palpação profunda; fígado e baço não palpáveis. Exames laboratoriais: glicemia = 96 mg/dL, sódio = 146 mEq/L, potássio = 5,8 mEq/L, fósforo = 4,9 mg/dL, ureia = 80 mg/dL, creatinina sérica = 1,8 mg/dL. Gasometria arterial: pH = 7,32;  $[HCO_3^-]$  = 15 mEq/L; PaCO<sub>2</sub> = 30 mmHg; BE = -1,0; ânion gap (AG) = 10. As frações excretadas de uréia, sódio e a osmolalidade urinária são, respectivamente, <35%, <1% e > 500 mOsm/Kg. A lesão renal aguda é considerada de etiologia:

pré-renal

renal associada a sepse

renal associada a isquemia

tubular

### ■ QUESTÃO 26

Mulher, 69 anos, relata cefaleia na região temporal bilateral e por vezes holocraniana, principalmente à noite, associada a febre e dor na face quando come alimentos sólidos, levando a perda de peso recente. Refere também, dor e rigidez muscular principalmente nas regiões do quadril e na cintura escapular. De acordo com a principal hipótese diagnóstica para a cefaleia, o quadro muscular deve-se à:

polimialgia reumática

polimiosite

miosite granulomatosa

síndrome antisintetase

### ■ QUESTÃO 27

Mulher, 37 anos, previamente hígida, relata episódios de dor retroesternal em queimação há 3 (três) semanas, com piora no período noturno, associada à alimentação e a tosse seca no período. Exame físico: corada e hidratada, FC = 70bpm, PA = 100x60mmHg, ausculta

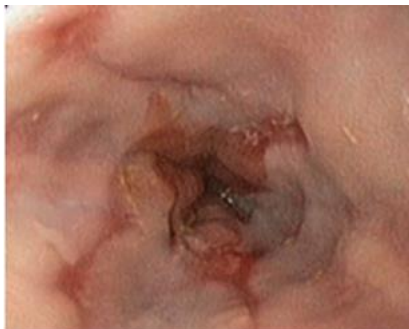Prova objetiva  
18/11/2022

**AVISO:**

A ordem das questões apresentada neste PDF é para fins de publicação e pedidos de recurso quanto ao gabarito e não representa necessariamente a ordem em que o candidato visualizou em sua prova.

## RESIDÊNCIA MÉDICA / MA 2023

cardíaca e pulmonar normais assim como o exame abdominal. Realiza endoscopia digestiva alta (EDA), abaixo.



O achado da EDA, na região esofageana, é sugestivo de:

- esofagite erosiva
- metaplasia de Barrett
- esofagite eosinofílica
- anel de Schatzki

### ■ QUESTÃO 28

Em um paciente adulto com suspeita de morte encefálica, é realizado o primeiro exame clínico e o teste de apneia é positivo. O segundo exame clínico, de acordo com a nova resolução do CFM número 2.173/17, deverá ser realizado com o intervalo mínimo de:

- 1 hora sem necessidade de repetição do teste de apneia
- 6 horas sem necessidade de repetição do teste de apneia
- 8 horas com necessidade de repetição do teste de apneia
- 12 horas com necessidade de repetição do teste de apneia

### ■ QUESTÃO 29

Homem, 36 anos, previamente hígido, é admitido na emergência icterico 3+/4+, febril e dispneico, com FC = 114bpm, FR = 22 irpm, SatO<sub>2</sub> = 86% e PA = 98x54 mmHg. Foram coletados exames laboratoriais e hemoculturas e iniciado expansão volêmica, antibioticoterapia com ceftriaxone e oxigenoterapia com cateter nasal de O<sub>2</sub>. À revisão da história, o paciente trabalha em ambiente insalubre cuidando de suínos e bovinos. Relata atendimento médico, há 3 (três) dias, devido à hiperemia ocular, cefaleia, odinofagia, mialgia principalmente em região lombar e panturrilhas e febre por 1 (um) dia, sendo liberado com amoxicilina-clavulanato para tratamento de faringite bacteriana. Exames laboratoriais: Ht = 33%, presença de leucocitose com desvio para a esquerda, plaquetas = 88 mil/mm<sup>3</sup>, PCR = 34 mg/L, bilirrubina total = 8,2 mg/dL às custas de fração direta, TGO =

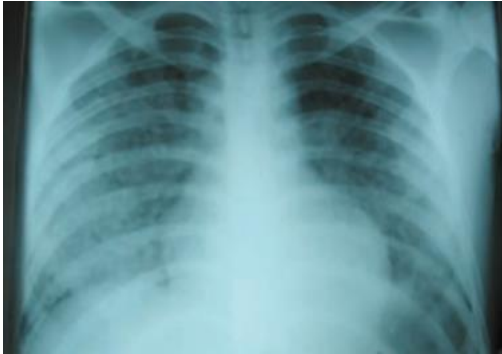Prova objetiva  
18/11/2022

**AVISO:**

A ordem das questões apresentada neste PDF é para fins de publicação e pedidos de recurso quanto ao gabarito e não representa necessariamente a ordem em que o candidato visualizou em sua prova.

## RESIDÊNCIA MÉDICA / MA 2023

124 UI/L, TGP = 130 UI/, gasometria arterial com PaO<sub>2</sub> 54 mmHg e lactato 22 mg/dL. Realiza Radiografia de tórax abaixo.



**A principal hipótese diagnóstica é:**

leptospirose

dengue

febre tifoide

doença de Lyme

### ■ QUESTÃO 30

Homem, 52 anos, com história há 2 (dois) meses de astenia, anorexia, emagrecimento de 4 Kg e desconforto abdominal apresenta ao exame físico anemia discreta e esplenomegalia maciça (25 cm abaixo do rebordo costal esquerdo), sem adenomegalias. O hemograma revela anemia normocítica (Hb= 11,6 g/dl; VGM=91 fl), leucocitose acentuada (59.000 céls/mm<sup>3</sup>) com neutrófilos segmentados=51 %; bastões= 16%; eosinófilos=9%; basófilos= 1%; linfócitos =3%; monócitos=6%; metamielócitos =6%; mielócitos = 4%; promielócitos =3%; blastos= 1%. O nível de fosfatase alcalina leucocitária está diminuído e os níveis de B12 sérica aumentados. O diagnóstico provável é:

leucemia mielóide crônica

leucemia linfocítica crônica

linfoma não Hodgkin

leishmaniose visceral

### ■ QUESTÃO 31

Homem, branco, apresenta quadro de diarreia líquido-pastosa, sem tenesmo, muco ou sangue, cansaço intenso, anorexia, flatulência e emagrecimento de 12kg nos últimos 9 meses. Recentemente relata períodos de confusão mental, dificuldade para se equilibrar e andar. Familiar notou que ao se alimentar apresenta, simultaneamente, movimentos

Prova objetiva  
18/11/2022

**AVISO:**

A ordem das questões apresentada neste PDF é para fins de publicação e pedidos de recurso quanto ao gabarito e não representa necessariamente a ordem em que o candidato visualizou em sua prova.

## RESIDÊNCIA MÉDICA / MA 2023

**rítmicos dos olhos. Os exames que podem confirmar a principal hipótese diagnóstica, neste caso, são:**

**amplificação por PCR de biópsia de tecido intestinal e do líquido**

cultura de aspirado duodenal e ressonância magnética de crânio

teste do hidrogênio expirado e dosagem de vitamina B12

enterografia por ressonância magnética, ressonância magnética de crânio e colonoscopia

### ■ QUESTÃO 32

Jovem, 20 anos, diabético tipo 1, chega a emergência com dor abdominal, náuseas e vômitos com **o aumento de poliúria, polidipsia e torpor, desde o dia anterior. Ele menciona que está sem insulina há 2 (dois) dias. Exame físico: apático, PA = 106/67 mmHg, FC = 123 bpm, FR = 32 irpm, e afebril. Exames laboratoriais: glicemia = 450 mg/dL, pH = 7.23, PaCO<sub>2</sub> = 25 mmHg, potássio = 3.1 mEq/L, sódio = 127 mEq/L e creatinina = 1.7 mg/dL. A conduta inicial deve ser:**

**ringer lactato 10 a 20 ml/Kg/h nas primeiras 1 a 3 horas e iniciar insulina somente após a correção do potássio**

solução salina 0,45% 250 a 500 ml/h e iniciar insulina após reposição de bicarbonato de sódio

solução salina 0.9% 150 a 250 mL/h e iniciar insulina após a correção do sódio

ringer lactato 30 ml/Kg/h em 1 hora e iniciar insulina 0.25 U/kg/h

### ■ QUESTÃO 33

Dados recentes sugerem que as fraturas relacionadas a osteoporose tem aumentado apesar da **disponibilidade de medicações efetivas. Isto parece estar relacionado ao erro de avaliação dos pacientes considerados de alto risco, dentre eles:**

**tabagistas, da raça branca e sedentários**

homens, da raça negra e obesos

com história de fratura em parentes de primeiro grau, diabéticos e atletas de elite

mulheres, entrada na menopausa depois dos 45 anos e com cálcio sérico baixo

### ■ QUESTÃO 34

**Mulher, 34 anos, com diagnóstico de anorexia nervosa, é internada com diarreia, inapetência e deficiência energética crônica nível II, sendo indicada nutrição parenteral total (NPT). Evolui na primeira semana de reposição nutricional com insuficiência cardíaca esquerda. O melhor ajuste a ser feito na NPT para atenuar a retenção de líquidos, neste caso, é:**

**fornecimento lento e progressivo de carboidratos**

introdução de insulina em doses moderadas

diminuição do aporte de fosfato

Prova objetiva  
18/11/2022

AVISO:

A ordem das questões apresentada neste PDF é para fins de publicação e pedidos de recurso quanto ao gabarito e não representa necessariamente a ordem em que o candidato visualizou em sua prova.

## RESIDÊNCIA MÉDICA / MA 2023

umentar o aporte de lipídios a base de soja

### ■ QUESTÃO 35

Homem, 44 anos, relata que há 2 anos sofreu um assalto na agência bancária aonde trabalhava. **Nos dias subsequentes ao assalto chegava no trabalho com dificuldade, se sentindo muito sobressaltado, com tremores e calafrios. Desde então, não consegue mais permanecer em locais fechados nem utilizar elevador, em permanente estado de alerta sentindo-se constantemente ameaçado. Refere pesadelos e crises de choro frequentes, se isolando socialmente e emagreceu 8 kg em 2 meses. O diagnóstico provável é:**

transtorno do estresse pós traumático

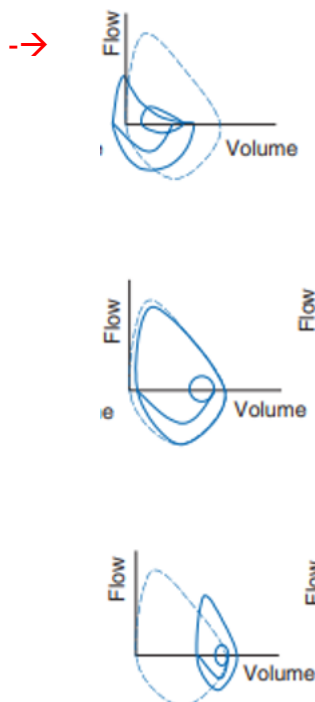
transtorno de ansiedade generalizada

síndrome do pânico

depressão major

### ■ QUESTÃO 36

Homem, 50 anos, tabagista (25 maços x ano), tem tosse crônica com expectoração amarelada há mais de dez anos e edema de membros inferiores vespertino há dois anos. Há três anos faz uso diário de inalações com fenoterol + ipratrópio – 3x/dia, talofilina 200 mg V.O. 12/12 h e prednisona 20 mg/dia. O achado esperado na curva fluxo – volume (Flow-Volume), diante do diagnóstico provável desse paciente, durante a realização da espirometria é:

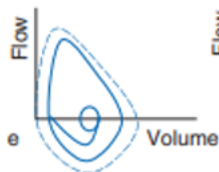


Prova objetiva  
18/11/2022

AVISO:

A ordem das questões apresentada neste PDF é para fins de publicação e pedidos de recurso quanto ao gabarito e não representa necessariamente a ordem em que o candidato visualizou em sua prova.

## RESIDÊNCIA MÉDICA / MA 2023



### ■ QUESTÃO 37

Homem, 58 anos, diabetes mellitus (DM), é internado com pneumonia por SARS-CoV-2, necessitando de oxigenioterapia, corticoide sistêmico, antibioticoterapia não especificada e fisioterapia respiratória. Recebe alta e 10 dias após retorna com DM descompensado e refere dor em palato e região de zigomático a direita associada a lesão necrótica em palato duro. Refere, também, diminuição da acuidade visual à direita. Realizada TC de crânio com resultado de imagem hiperdensa em região de seio maxilar e fossa nasal a direita e em região de células etmoidais. O diagnóstico mais provável é:

mucormicose

aspergilose

criptococose

fusariose

### ■ QUESTÃO 38

Segundo a nova Diretriz da Sociedade Brasileira de Diabetes, no indivíduo assintomático, é recomendado utilizar como critérios diagnósticos de Diabetes Mellitus tipo 2, valores de glicemia de jejum e de glicemia duas horas após a sobrecarga de 75 g de glicose, respectivamente:

$\geq 126$  mg/dL e  $\geq 200$ mg/dL

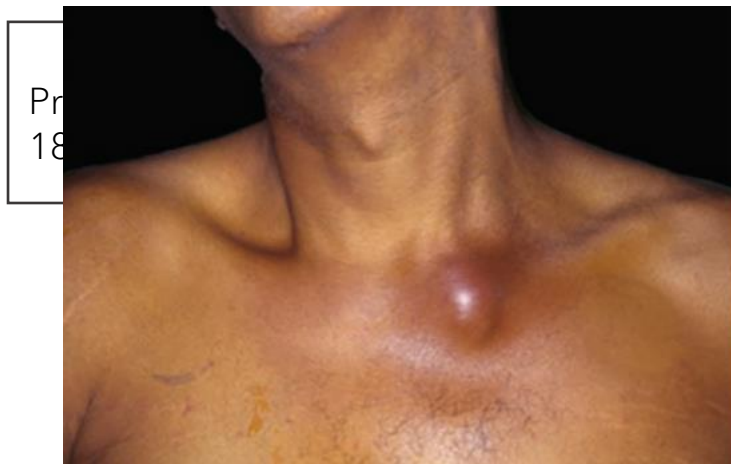entre 110 e 125 mg/dL e entre 140 e 199 mg/dL

$\geq 140$  mg/dL e  $\leq 180$  mg/dL

entre 99 e 124 mg/dL e  $\geq 240$  mg/dL

### ■ QUESTÃO 39: ANULADA

Homem, 42 anos, com história de cirrose hepática apresenta febre e dor na região do pescoço. Encontra-se febril, icterico, sem sinais de encefalopatia e com edema, dor e sinais flogísticos na região esternoclavicular (imagem abaixo). Não há relato de trauma, mas refere uso de drogas injetáveis. A hipótese mais provável é



As questões apresentadas neste PDF são para fins de publicação de recurso quanto ao gabarito e não representam a ordem em que o candidato visualizou em sua prova.

## SIDÊNCIA MÉDICA / MA 2023

artrite infecciosa esterno clavicular  
tromboflebite de veia subclávia  
linfadenite supurativa  
aneurisma de artéria subclávia

### ■ QUESTÃO 40

Mulher, 36 anos, refere poliartralgia e edema articular há aproximadamente seis meses, principalmente em mãos e pés, associado a febre diária, anorexia e perda ponderal de 10 kg no mesmo período. Exame físico: apática, hipocorada(2/4+), eupneica, afebril, alopecia difusa, fotossensibilidade em face e presença de artrite em cotovelos, punhos e joelhos. Exames laboratoriais: hemoglobina = 9,8g/dl, linfopenia (874/mm<sup>3</sup>), velocidade de hemossedimentação (VHS) = 41 mm/hora, sedimento urinário sem cilindros, creatinina = 0,8 mg/dL, uréia = 38 mg/dL, sorologia para vírus B, C e HIV negativos, Fator antinuclear (FAN) positivo 1:320, com padrão misto nuclear homogêneo e pontilhado fino, Anti-DNA nativo positivo e consumo de complementos (C3, C4 e CH50). Radiografia de tórax normal e ecocardiograma bidimensional com moderado derrame pericárdico. O diagnóstico provável é:

lúpus eritematoso sistêmico  
doença de Still  
artrite reumatoide  
esclerose sistêmica

### ■ QUESTÃO 41

Mulher, 31 anos, foi medicada com paroxetina devido a quadro depressivo. A partir de então refere confusão mental, hipertermia (Tax = 38°C), taquicardia além de contrações musculares mioclônicas abruptas e generalizadas nos membros superiores e inferiores, axiais e da face, com predomínio do hemicorpo direito com duração de 10 minutos. O diagnóstico provável é:

síndrome serotoninérgica  
discinesia paroxística  
disautonomia familiar  
síndrome neuroléptica maligna

### ■ QUESTÃO 42

Mulher, 59 anos, em investigação de massa abdominal em hipogástrio, evoluiu com ascite. É realizada paracentese que revela gradiente albumina sérica e albumina do líquido ascítico (GASA) = 1.8 g/dL e proteína no líquido ascítico = 2 g/dL. A provável causa da ascite deve ser:

doença metastática hepática  
síndrome nefrótica



Prova objetiva  
18/11/2022

**AVISO:**

A ordem das questões apresentada neste PDF é para fins de publicação e pedidos de recurso quanto ao gabarito e não representa necessariamente a ordem em que o candidato visualizou em sua prova.

## RESIDÊNCIA MÉDICA / MA 2023

tuberculose peritoneal  
carcinomatose peritoneal

### ■ QUESTÃO 43

**Paciente, 68 anos, hipertenso, dislipidêmico e coronariopata, queixa-se de dispneia aos esforços. Ao exame físico evidencia-se sopro holossistólico localizado no quinto arco intercostal, na linha hemiclavicular, com irradiação para axila que aumenta com a manobra de handgrip. Diante do quadro clínico, a provável valvulopatia é:**

**insuficiência Mitral**

estenose aórtica

estenose Pulmonar

insuficiência tricúspide

### ■ QUESTÃO 44

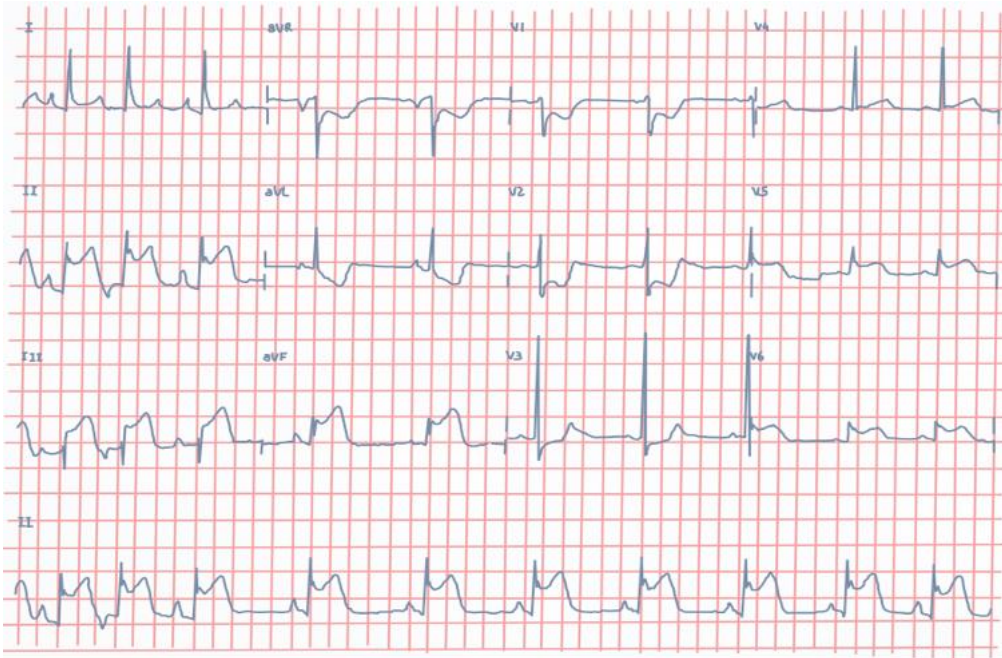
**Paciente com suspeita de síndrome coronariana aguda apresenta o eletrocardiograma abaixo.**

Prova objetiva  
18/11/2022

**AVISO:**

A ordem das questões apresentada neste PDF é para fins de publicação e pedidos de recurso quanto ao gabarito e não representa necessariamente a ordem em que o candidato visualizou em sua prova.

## RESIDÊNCIA MÉDICA / MA 2023



Diante disso, podemos afirmar que a parede acometida é a:

inferior

lateral

anteroseptal

anterior extensa

### ■ QUESTÃO 45

Sobre o bloqueio atrioventricular de primeiro grau, assinale a alternativa correta:

caracteriza-se por um prolongamento fixo do intervalo PR (>200 ms) com condução atrioventricular preservada

caracteriza-se por um aumento progressivo do intervalo PR até a perda da condução atrioventricular

caracteriza-se por um aumento do intervalo PR de forma fixa com perda da condução atrioventricular

caracteriza-se por interrupção completa da condução atrioventricular

### ■ QUESTÃO 46

A classe de droga que deve ser utilizada no tratamento da insuficiência cardíaca com fração de ejeção reduzida com benefício em redução da mortalidade da doença é:

Inibidores do SGLT2

Ivabradina

Diurético de alça

Trimetazidina

Prova objetiva  
18/11/2022

**AVISO:**

A ordem das questões apresentada neste PDF é para fins de publicação e pedidos de recurso quanto ao gabarito e não representa necessariamente a ordem em que o candidato visualizou em sua prova.

## RESIDÊNCIA MÉDICA / MA 2023

### ■ QUESTÃO 47

Jovem, 18 anos, comparece ao consultório pois se queixava de dor no joelho direito há 3 dias e ao final da tarde de hoje apresentou queda devido ao aumento da intensidade da dor durante a aula de ginástica. Antes disso, houve dor no joelho esquerdo, que melhorou sem tratamento. Apresentou quadro de resfriado há 3 semanas com pouco acometimento do estado geral e discreta vermelhidão da garganta à observação. Ao exame havia dor à mobilização passiva e ativa do joelho direito, com bloqueio articular. Também era possível auscultar sopro sistólico (3+/6+) no foco mitral. Os exames laboratoriais evidenciaram ASLO de 500UI/ml (aumentada), VHS de 65mm/h e PCR de 55 mg/L. Foi solicitado eletrocardiograma que evidenciou prolongamento do intervalo PR. Diante do caso, o diagnóstico mais provável é:

febre reumática

artrite séptica

artrite idiopática juvenil

lúpus eritematoso sistêmico

### ■ QUESTÃO 48

Paciente na menopausa faz mamografia de rotina sendo evidenciado nódulo espiculado com limites pouco definidos no quadrante superior externo da mama direita e que foi classificada como BI-RADS 4. Ao exame clínico as mamas são homogêneas e sem massas ou nódulos palpáveis. Diante do caso, a melhor forma de prosseguir a investigação é através da:

biópsia percutânea por agulha grossa (core biopsy)

punção aspirativa por agulha fina (PAAF) da lesão

repetição do exame em seis meses e só então considerar o seguimento diagnóstico

mastectomia com esvaziamento axilar

### ■ QUESTÃO 49

Prova objetiva  
18/11/2022

**AVISO:**

A ordem das questões apresentada neste PDF é para fins de publicação e pedidos de recurso quanto ao gabarito e não representa necessariamente a ordem em que o candidato visualizou em sua prova.

## RESIDÊNCIA MÉDICA / MA 2023

**Paciente de 20 anos, portadora de encefalopatia crônica pós-parto, por asfixia perinatal, sem nenhuma interação com o meio ambiente nem com os familiares. Vivia com a mãe em casa com serviço de internação domiciliar. Foi atendida de emergência e internada com Sepsis viral em evolução de quadro de COVID-19. Durante a internação apresentou Pneumonia bacteriana secundária e piora clínica progressiva com Choque Séptico. Foi acompanhada pela equipe de Cuidados Paliativos tendo sido submetida à extubação paliativa em planejamento avançado do cuidado em acordo com a família. A paciente faleceu acompanhada da família, 3h após a extubação. Durante o preenchimento da declaração de óbito, a causa terminal (ou imediata) que deve ser registrada na Parte I é:**

**choque séptico de foco pulmonar**

COVID-19

asfixia perinatal não especificada

pneumonia bacteriana

### ■ QUESTÃO 50

**Sobre o tratamento da trombose venosa profunda (TVP), é correto afirmar que:**

**O tratamento padrão é a anticoagulação por pelo menos 3 meses na maioria dos casos**

Trombólise direcionada por catéter com aspiração do trombo diminui a incidência de síndrome pós-trombótica e deve ser realizada em tromboes distais

Em pacientes com flegmasia, a trombólise é contra-indicada pelo risco de síndrome de reperfusão

Em pacientes gestantes com TVP deve ser evitado o uso de heparina de baixo peso molecular